

Miocardiopatía hipertrófica. Reporte de caso

Resumen

La miocardiopatía hipertrófica (MCH) es una enfermedad hereditaria común que ocurre en 1 de cada 500 individuos y afecta a ambos sexos. Se presenta con hipertrofia ventricular izquierda (HVI) en ausencia de otra enfermedad cardíaca o sistémica capaz de explicarla. Sus manifestaciones clínicas son variadas, desde la HVI asintomática o la insuficiencia cardíaca progresiva hasta la muerte súbita cardíaca. Los síntomas comunes incluyen disnea, dolor torácico, palpitaciones, presíncope y síncope. La mayoría de las veces la HVI se evidencia durante la adolescencia o la juventud. Se describe el caso de un paciente de 43 años que presentó una urgencia hipertensiva sin historia previa de hipertensión arterial sistémica. Por medio de exámenes complementarios, se diagnosticó MCH medioapical sin obstrucción del tracto de salida del ventrículo izquierdo.

Palabras clave: CARDIOMIOPATÍA HIPERTRÓFICA
INFORMES DE CASOS
MUERTE SÚBITA

Hypertrophic cardiomyopathy. Case report

Summary

Hypertrophic cardiomyopathy is a common inherited disease, which occurs in 1 in 500 individuals and affects both sexes. It presents with left ventricular hypertrophy in the absence of another cardiac or systemic disease capable of producing an increase in the thickness of the left ventricle wall. The clinical manifestations of hypertrophic cardiomyopathy are varied, from asymptomatic left ventricular hypertrophy or progressive heart failure to sudden cardiac death. Common symptoms include dyspnea, chest pain, palpitations, pre-syncope and syncope. Most of the time, left ventricular hypertrophy is evident during adolescence or youth. We describe the case of a male patient of 43 years, who presented a hypertensive emergency without previous history of systemic arterial hypertension. Through complementary exams, hypertrophic middle-apical myocardial hypertrophy was diagnosed without obstruction of the left ventricular outflow tract.

Key words: HYPERTROPHIC CARDIOMYOPATHY
CASE REPORTS
SUDDEN DEATH

Cardiomiopatia hipertrófica. Relato de caso

Resumo

A cardiomiopatia hipertrófica é uma doença hereditária comum que ocorre em 1 em 500 indivíduos e afeta ambos os sexos. Apresenta-se com hipertrofia ventricular esquerda na ausência de outra doença cardíaca ou sistêmica capaz de explicá-la. Suas manifestações clínicas são variadas, desde hipertrofia ventricular esquerda assintomática ou insuficiência cardíaca progressiva até morte súbita cardíaca. Os sintomas mais comuns incluem dispnéia, dor torácica, palpitações, pré-síncope e síncope. Na maioria das vezes, a hipertrofia ventricular esquerda é evidente durante a adolescência ou juventude. Descrevemos o caso de um paciente masculino de 43 anos, que apresentou uma urgência hipertensiva sem história prévia de hipertensão arterial sistêmica. Por meio de exames complementares, diagnosticou-se cardiomiopatia hipertrófica medio-apical sem obstrução da via de saída do ventrículo esquerdo.

Palavras chave: CARDIOMIOPATIA HIPERTRÓFICA
RELATOS DE CASOS
MORTE SÚBITA

Recibido Ene 24, 2019; aceptado Ago 28, 2019.

Sra. Editora:

Introducción

La miocardiopatía hipertrófica (MCH) es una enfermedad genética autosómica dominante, caracterizada por hipertrofia ventricular asociada con ventrículos no dilatados, en ausencia de cualquier otra afección que conduzca a una sobrecarga cardíaca⁽¹⁾, como hipertensión arterial sistémica (HTA) prolongada, estenosis aórtica o trastornos de depósito e infiltrativos (como la enfermedad de Fabry o la amiloidosis), siendo el septo interventricular el lugar predominantemente afectado⁽²⁾.

La hipertrofia se genera por mutaciones en los genes que codifican los componentes sarcoméricos del músculo cardíaco, como la proteína miosina - 7 (40%), proteína C de unión a la miosina tipo cardíaco (40%), troponina T (5%) y troponina I (5%), siendo la base de los fenómenos que participan en su fisiopatología⁽²⁾. Estas mutaciones se encuentran en aproximadamente 50% a 60% de los pacientes con historia familiar de MCH y en 20% a 30% de los pacientes sin historia familiar⁽²⁾. Estos cambios conducen a manifestaciones clínicas, como insuficiencia cardíaca, arritmias auriculares y ventriculares^(2,3).

Debido a la heterogeneidad genética, la manifestación clínica y la historia natural son impredecibles y pueden manifestarse con un amplio espectro, desde ausencia de síntomas hasta desencadenar muerte súbita cardíaca (MSC)^(2,3). La MS en MCH tiene una incidencia anual de alrededor de 1%, siendo frecuente en atletas jóvenes y competitivos⁽³⁾. A mayor edad, el riesgo de MS es menor⁽³⁾.

Caso clínico

Paciente de sexo masculino, de 43 años, adoptado y sin antecedentes familiares conocidos, consulta en emergencia por cefalea pulsátil. En la valoración inicial se constata presión arterial (PA) de 192/110 mmHg, sin lesión de órgano evidente y se administra captopril 50 mg sublingual. Se realiza electrocardiograma (ECG) de 12 derivaciones que evidencia sobrecarga de la aurícula izquierda e hipertrofia ventricular izquierda (HVI) por índice de Sokolow-Lyon (67 mm) y Cornell (48 mm), con sobrecarga sistólica del ventrículo izquierdo (VI) (figura 1). A los 90 minutos se constata PA de 164/100 mmHg, y luego de cumplir período de observación clínica es enviado a valoración por cardiólogo.

En la consulta cardiológica el paciente presenta cifras de HTA en estadio 2, según la clasificación de la American Heart Association de 2017⁽⁴⁾. Se realiza

ecocardiograma transtorácico que revela espesor diastólico del septo interventricular de 20 mm y espesor diastólico de la pared posterior del VI de 16 mm, sin alteraciones de la contractilidad ni otros hallazgos de valor patológico. Se solicita resonancia magnética cardíaca (RMC) con contraste (figuras 2 y 3) que evidencia VI de dimensiones aumentadas (diámetro diastólico final 59 mm) e hipertrofia miocárdica en áreas medial y apical circunferencial, con espesor máximo de 22 mm en segmento inferior apical, auriculomegalia izquierda (42 mm); fracción de eyección del VI de 67%, sin obstrucción del tracto de salida (OTSVI), ni movimiento anterior sistólico de la válvula mitral. Se identifican áreas de realce tardío difuso de patrón no coronario en paredes anterior y lateral medial, y en porción apical circunferencial, sugestivas de fibrosis miocárdica (estimada en 40 g, equivalente al 14% de la masa total del VI). Ausencia de edema y de infiltración grasa a nivel miocárdico. Se realiza diagnóstico de MCH medioapical e HTA. Se solicita Holter de 24 horas como parte de la estratificación de riesgo, que resulta sin hallazgos patológicos.

Se inicia tratamiento médico con inhibidores de la enzima convertidora de angiotensina (IECA), diuréticos y betabloqueantes. Dado el bajo índice de probabilidad de MSC (3,24%), según el HCM risk-SCD score recomendado por la European Society of Cardiology⁽⁵⁾, no se indica el implante de cardiodesfibrilador (CDI).

Discusión

La MCH es una patología hereditaria común, ocurre en 1 de cada 500 individuos y afecta a ambos sexos⁽¹⁾. Sus manifestaciones clínicas son variadas, incluso dentro de la misma familia, pudiendo presentarse como HVI asintomática, insuficiencia cardíaca (IC), con fracción de eyección preservada o reducida, arritmias (mayor riesgo de fibrilación auricular, embolias, arritmias ventriculares y MSC), y con OTSVI, muchas veces dinámica^(2,6). La evolución a IC grave (clase funcional III o IV de la New York Heart Association) ocurre en 10% a 20% de los pacientes, pudiendo presentarse a cualquier edad, pero más frecuentemente en adultos de mediana edad⁽⁷⁾. En las mujeres los síntomas suelen aparecer más tarde⁽⁷⁾. El riesgo de IC aumenta con el grado de OTSVI, pero el espesor del VI no predice progresión de la IC⁽⁸⁾. Los síntomas comunes incluyen disnea (debido a disfunción diastólica, particularmente durante el ejercicio), dolor torácico (debido a la reducción de la reserva coronaria, enfermedad microvascular y aumento de la demanda de oxígeno), palpitaciones, mareos y síncope^(2,3).

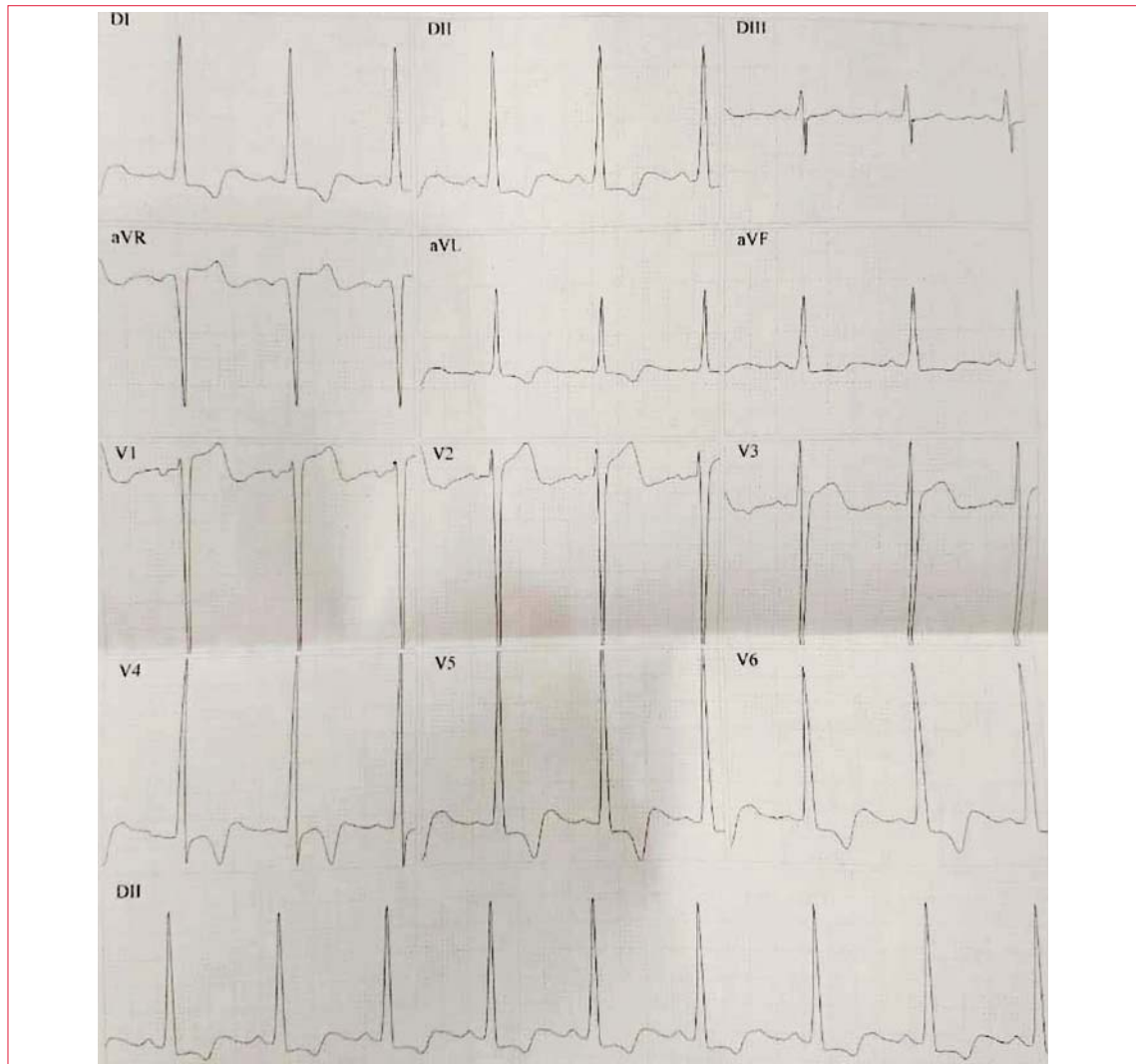


Figura 1. Electrocardiograma con hipertrofia ventricular izquierda.

El 25% de los pacientes con MCH tiene obstrucción intracavitaria detectable en reposo, y la mayoría puede desarrollar OTSVI con provocación (reducción de la precarga o poscarga)⁽⁶⁾. El grado de obstrucción no se correlaciona estrictamente con la gravedad de los síntomas o riesgo de MSC⁽⁹⁾. No obstante, estudios observacionales han reportado que la OTSVI se asocia a mayor riesgo de progresión de los síntomas y muerte⁽⁹⁾.

El examen físico generalmente es normal⁽²⁾. Los hallazgos dependen de la presencia de obstrucción al flujo muchas veces dinámica, que puede, por lo tanto, resultar inadvertida⁽²⁾. La inspección del precordio puede revelar choque de punta o elevación paraesternal por aumento del ventrículo derecho⁽³⁾. La palpación del pulso carotídeo puede tener una onda rápida y bifida en pacientes con OTSVI, que representa la fase inicial rápida de eyección seguida por una segunda fase desacelerada causada por la

obstrucción mediosistólica y el cierre parcial de la válvula aórtica⁽³⁾. El desdoblamiento paradójico del segundo ruido cardíaco puede ocurrir en pacientes con significativa OTSVI debido al cierre tardío de la válvula aórtica⁽³⁾.

No es infrecuente el hallazgo de dos soplos, uno derivado del movimiento sistólico anterior de la válvula mitral, que conduce a la coaptación deficiente de los velos y a la regurgitación mitral –soplo mesosistólico en el ápex que irradia hacia la axila– y otro debido al flujo turbulento por el tracto de salida similar al soplo de estenosis aórtica (EA)⁽³⁾. Las maniobras que reducen la precarga (Valsalva, posición en cuclillas) aumentan la intensidad del soplo, al contrario de lo que ocurre en la EA⁽³⁾.

Frente a la sospecha de MCH, se debe solicitar ECG, ecocardiograma o RMC⁽⁸⁾. El aumento del espesor de la pared de 1,5 cm o más en adultos (o el equivalente en relación con la superficie corporal en

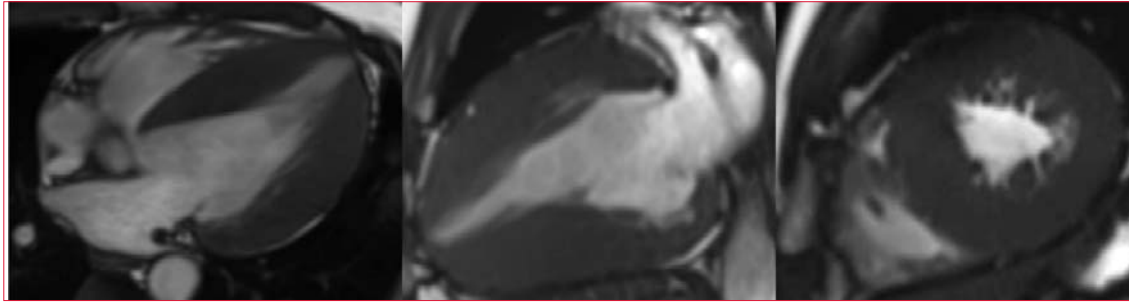


Figura 2. Resonancia magnética cardíaca: cortes de 4 y 2 cámaras y eje corto ventricular. Se evidencia importante aumento del espesor de las paredes del ventrículo izquierdo.

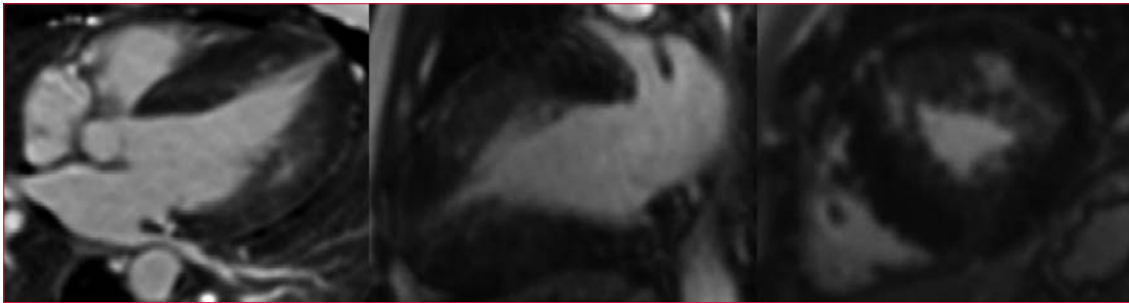

Figura 3. Resonancia magnética cardíaca en secuencia de realce tardío de gadolinio.

niños con VI hiperdinámico no dilatado) confirma el diagnóstico, considerando que la distribución de la hipertrofia puede ser variable⁽³⁾. El ECG puede evidenciar HVI, ondas Q anormales y alteraciones en la repolarización, como inversión de la onda T⁽⁸⁾. En el ecocardiograma y la RMC se visualiza la HVI, pudiendo existir realce tardío con gadolinio en esta última⁽⁶⁾. Una expresión incompleta de la enfermedad se presenta en más del 30% de los portadores de las mutaciones, con grados menores de HVI, algunas veces en asociación con dimensiones intracavitarias reducidas del VI, índices de función sistólica hiperdinámicos, anormalidades de los músculos papilares y de la anatomía valvular mitral e índices anormales de función diastólica con auriculomegalia⁽¹⁰⁾. La ecocardiografía bidimensional permite realizar maniobras provocativas y proporciona estimaciones precisas de los gradientes intraventriculares y de la regurgitación valvular⁽⁶⁾. Los gradientes del tracto de salida de 30 mmHg o más en reposo son marcadores independientes del desarrollo de síntomas de IC⁽⁷⁾. El descubrimiento de un gradiente elevado con el ejercicio puede, además, orientar las decisiones terapéuticas⁽³⁾. La RMC suele ser superior a la ecocardiografía bidimensional en la evaluación de la HVI en lugares atípicos, como la pared libre anterolateral, el ápex, el septo posterior y regiones no contiguas de hipertrofia, distinguiendo también procesos infiltrativos y tejido cicatricial⁽⁶⁾.

Los cambios específicos en el estilo de vida pueden ayudar a mitigar los síntomas evitando la depleción de volumen, que puede aumentar el gradiente de salida y ocasionar síncope o MSC por hipoperfusión sistémica momentánea⁽³⁾. La actividad física intensa puede llevar al síncope o a la MSC por aumento de la inotropía y la cronotropía, o por reducción de la resistencia vascular sistémica sin la capacidad de aumentar el gasto cardíaco debido a la obstrucción del flujo⁽³⁾.

Los bloqueadores betaadrenérgicos son uno de los pilares del tratamiento farmacológico respaldado por la evidencia en pacientes con y sin obstrucción en reposo⁽¹⁰⁾. Reducen la obstrucción fisiológica del flujo de salida, la angina, la disnea al esfuerzo y el riesgo de arritmias ventriculares⁽¹⁰⁾. Aumentan el tiempo de llenado diastólico y disminuyen la inotropía⁽¹⁰⁾. Los bloqueantes de los canales de calcio (BCC) no dihidropiridínicos (verapamilo y diltiazem) reducen el cronotropismo y el inotropismo cardíacos, mejorando el llenado diastólico, reduciendo el gradiente de salida y favoreciendo la perfusión subendocárdica en forma similar a los betabloqueantes⁽¹⁰⁾. Sin embargo, actualmente no hay evidencias de que mejoren la calidad de vida o reduzcan el riesgo de MSC o IC⁽¹⁰⁾. Se aconseja cautela en el uso de BCC no dihidropiridínicos en pacientes con OTSVI grave o en la IC grave, por su efecto vasodilatador periférico e inotrópico negativo⁽¹⁰⁾.

La disopiramida redujo los gradientes de salida y mejoró los síntomas en pacientes con OTSVI, siendo el único fármaco, hasta hoy comprobado, que mejora los gradientes de salida en reposo⁽¹¹⁾. Sin embargo, permanece como tercera línea terapéutica porque tiene más efectos colaterales, con riesgo de prolongación del intervalo QT⁽¹⁰⁾.

No se recomienda el uso de IECA o bloqueadores de la angiotensina II (BRA) en presencia de un gradiente de salida elevado en reposo⁽¹¹⁾. La reducción adicional en la poscarga puede aumentar el gradiente y empeorar los síntomas o conducir al síncope⁽¹⁰⁾. Sin embargo, en la enfermedad no obstructiva, los BRA (candesartán, losartán y valsartán) mejoran la función del VI y retrasan la progresión de la hipertrofia, además de que valsartán suprime la síntesis del colágeno tipo I reduciendo la fibrosis⁽¹¹⁾.

Las complicaciones como fibrilación auricular e IC se benefician de un tratamiento adicional⁽⁶⁾. La terapia con CDI se realiza para la prevención secundaria en pacientes que sobrevivieron a la fibrilación ventricular o a la taquicardia ventricular, además de otros criterios⁽⁶⁾. Las técnicas quirúrgicas para

reducción del septo, como ablación septal alcohólica y miectomía quirúrgica, deben ser consideradas en pacientes que permanecen sintomáticos con OTSVI con gradiente mayor a 50 mmHg en reposo o en ejercicio y en pacientes que no mejoran con el tratamiento médico⁽⁶⁾.

Un 5% a 10% de los individuos con MCH progresa a enfermedad terminal con mala función sistólica e incluso dilatación del VI y regresión de la HVI⁽¹²⁾. La tasa de mortalidad anual en individuos con enfermedad terminal está estimada en 11%⁽¹²⁾. Actualmente, la mortalidad anual para pacientes con MCH se estima en 1% al año⁽¹²⁾.

Conclusión

La MCH es una enfermedad silenciosa que puede presentar desde síntomas leves hasta MSC. Debemos siempre considerar este diagnóstico frente a alteraciones electrocardiográficas como HVI y arritmias, siendo necesaria la investigación con ecocardiograma y, si es posible, RMC para una mayor precisión diagnóstica.

Dres. Francisco Schossler Loss¹, Leandro Shigueru Ikuta Ueda¹, Alcirley de Almeida Luiz².

1. Centro Universitario Assís Gurgacz. Paraná, Brasil.

2. Universidad del Oeste de Paraná. Paraná, Brasil.

Correspondencia: Dr. Francisco Schossler Loss. Correo electrónico: franciscoloss@hotmail.com

Los autores declaran no tener conflictos de intereses.

Francisco Schossler Loss, <https://orcid.org/0000-0002-7578-3623>

Leandro Ueda, <https://orcid.org/0000-0003-0734-2065>

Alcirley de Almeida Luiz, <https://orcid.org/0000-0003-3272-9130>

Bibliografía

1. **Maron B, Gardin J, Flack J, Gidding S, Kurosa-ki T, Bild D.** Prevalence of hypertrophic cardiomyopathy in a general population of young adults. Echocardiographic analysis of 4.111 subjects in the CARDIA Study. Coronary Artery Risk Development in (Young) Adults. *Circulation* 1995; 92(4):785-9. doi: 10.1161/01.CIR.92.4.785
2. **Cirino A, Ho C.** Hypertrophic cardiomyopathy overview. En: Adam M, Ardinger H, Pagon R, Wallace S, Bean L, Stephens K, et al, eds. *GeneReviews* Seattle (WA): University of Washington, 1993-2019. Disponible en: <https://www.ncbi.nlm.nih.gov/books/NBK1768/>. [Consulta:30 Abr.2019].
3. **Gersh B, Maron B, Bonow R, Dearani J, Fifer M, Link M, et al.** 2011 ACCF/AHA guideline for the diagnosis and treatment of hypertrophic cardiomyopathy: executive summary: a report of the American College of Cardiology Foundation/American Heart Association Task Force on Practice Guidelines. *Circulation* 2011; 124(24):2761-96. doi: 10.1161/CIR.0b013e318223e230
4. **Whelton P, Carey R, Aronow W, Casey D Jr, Collins K, Dennison Himmelfarb C, et al.** 2017 ACC/AHA/AAPA/ABC/ACPM/AGS/APhA/ASH/ASP/C/NMA/PCNA Guideline for the prevention, detection, evaluation, and management of high blood pressure in adults: a report of the American College of Cardiology/American Heart Association Task Force on clinical practice guidelines. *J Am Coll Cardiol*. 2018; 71(19):e127-e248. doi: 10.1016/j.jacc.2017. 11.006
5. **Brignole M, Moya A, de Lange F, Deharo J, Elliott P, Fanciulli A, et al.** 2018 ESC Guidelines for the diagnosis and management of syncope. *Eur Heart J*. 2018; 39(21):1883-948. doi: 10.1093/eurheartj/ehy037

6. **Elliott P, Anastasakis A, Borger M, Borggrefe M, Cecchi F, Charron P, et al.** 2014 ESC Guidelines on diagnosis and management of hypertrophic cardiomyopathy: the Task Force for the diagnosis and management of hypertrophic cardiomyopathy of the European Society of Cardiology (ESC). *Eur Heart J.* 2014; 35(39):2733-79. doi: 10.1093/eurheartj/ehu284
7. **Olivotto I, Maron M, Adabag A, Casey S, Vargiu D, Link M, et al.** Gender-related differences in the clinical presentation and outcome of hypertrophic cardiomyopathy. *J Am Coll Cardiol.* 2005; 46(3):480-7. doi: 10.1016/j.jacc.2005.04.043
8. **Jacoby D, DePasquale E, McKenna W.** Hypertrophic cardiomyopathy: diagnosis, risk stratification and treatment. *CMAJ* 2013; 185(2):127-34. doi: 10.1503/cmaj.120138
9. **Sorajja P, Nishimura R, Gersh B, Dearani J, Hodge D, Wiste H, et al.** Outcome of mildly symptomatic or asymptomatic obstructive hypertrophic cardiomyopathy: a long-term follow-up study. *J Am Coll Cardiol.* 2009; 54(3):234-41. doi: 10.1016/j.jacc.2009.01.079
10. **Spoladore R, Maron M, D'Amato R, Camici P, Olivotto I.** Pharmacological treatment options for hypertrophic cardiomyopathy: high time for evidence. *Eur Heart J.* 2012; 33(14):1724-33. doi: 10.1093/eurheartj/ehs150
11. **Kawano H, Toda G, Nakamizo R, Koide Y, Seto S, Yano K.** Valsartan decreases type I collagen synthesis in patients with hypertrophic cardiomyopathy. *Circ J.* 2005; 69(10):1244-8. doi: 10.1253/circj.69.1244
12. **Harris K, Spirito P, Maron M, Zenovich A, Formisano F, Lesser J, et al.** Prevalence, clinical profile, and significance of left ventricular remodeling in the end-stage phase of hypertrophic cardiomyopathy. *Circulation* 2006; 114(3):216-25. doi: 10.1161/CIRCULATIONAHA.105.583500