

## Utilidad de la reserva de flujo fraccional para guiar la revascularización en un paciente con síndrome coronario agudo sin elevación del segmento ST

### Resumen

La reserva de flujo fraccional (FFR) es el patrón oro para evaluar la severidad funcional de una estenosis coronaria epicárdica. La revascularización guiada por fisiología coronaria ha demostrado su utilidad en la cardiopatía estable, pero también en el síndrome coronario agudo (SCA). Presentamos el caso de un paciente de 58 años con SCA, que presentó en la cineangiografía dos estenosis angiográficamente significativas, decidiéndose realizar una revascularización guiada por fisiología coronaria. Mediante la utilización de FFR, se determinó la necesidad de revascularizar solo una de las lesiones, llevando a un cambio en la conducta terapéutica que ejemplifica la virtud de contar con herramientas de estudio de la fisiología coronaria para la toma de decisiones.

**Palabras clave:** RESERVA DE FLUJO FRACCIONAL  
CUANTIFICACIÓN DE ESTENOSIS CORONARIA  
REVASCULARIZACIÓN GUIADA POR ISQUEMIA  
SÍNDROME CORONARIO AGUDO

Utility of fractional flow reserve to guide revascularization in patients with acute coronary syndrome without ST segment elevation

### Summary

Fractional flow reserve is the gold standard for evaluating the functional severity of an epicardial coronary stenosis. Coronary physiology-guided revascularization has been shown to be useful in stable heart disease, but also in acute coronary syndrome. We present the case of a 58-year-old patient with acute coronary syndrome, who presented two angiographically significant stenosis. We decided to perform revascularization guided by coronary physiology. Using fractional flow reserve, the need to revascularize only one of the lesions was determined, leading to a change in therapeutic behavior that exemplifies the virtue of having coronary physiology tools for decision-making.

**Key words:** FRACTIONAL FLOW RESERVE  
QUANTIFICATION OF CORONARY STENOSIS  
ISCHEMIA-GUIDED REVASCULARIZATION  
ACUTE CORONARY SYNDROME

Utilidade da reserva fracionária de fluxo para guiar a revascularização em paciente com síndrome coronariana aguda sem supradesnivelamento do segmento ST

### Resumo

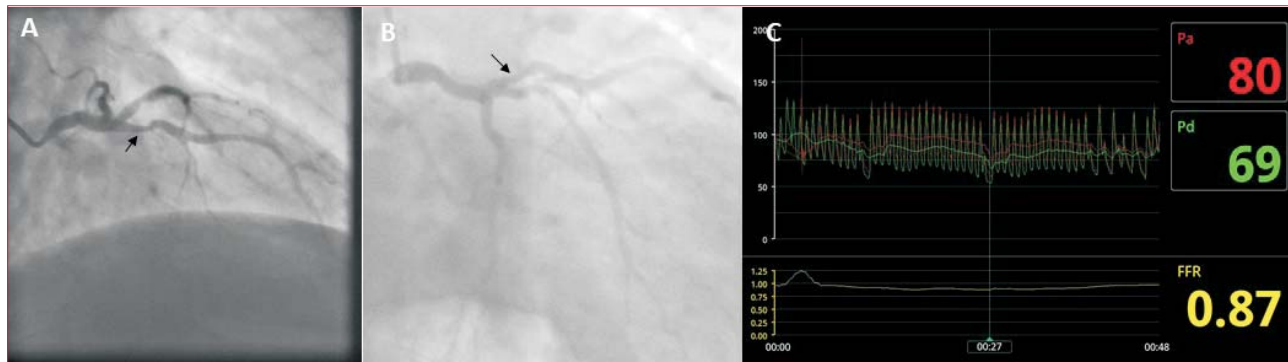A reserva fracionária de fluxo é o padrão-ouro para avaliar a gravidade funcional de uma estenose coronariana epicárdica. A revascularização guiada pela fisiologia coronariana demonstrou ser útil em doenças cardíacas estáveis, mas também na síndrome coronariana aguda. Apresentamos o caso de um paciente de 58 anos com síndrome coronariana aguda, que apresentou duas estenoses angiograficamente significativas na angiografia coronariana, e decidiu realizar revascularização orientada pela fisiologia coronariana. Com o uso da reserva fracionária de fluxo, foi determinada a necessidade de revascularizar apenas uma das lesões, levando a uma mudança no comportamento terapêutico, que exemplifica a virtude de possuir ferramentas de fisiologia coronariana para a tomada de decisão.

**Palavras chave:** RESERVA FRACIONADA DE FLUXO  
QUANTIFICAÇÃO DE ESTENOSE CORONARIANA  
REVASCULARIZAÇÃO GUIADA POR ISQUEMIA  
SÍNDROME CORONARIANA AGUDA

### Introducción

La evaluación visual de la gravedad de una lesión coronaria en la cineangiografía (CACG) puede ser inexacta, resultando en una sobrestimación o subestimación de la importancia de la estenosis coronaria epicárdica. La reserva de flujo corona-

rio (FFR) es el patrón oro para medir la magnitud funcional de una estenosis y evaluar si determina isquemia. El cociente entre la presión media distal a una estenosis y la presión aórtica media, con resistencias miocárdicas constantes y mínimas (es decir, en hiperemia máxima), es el valor de FFR; este re-



**Figura 1.** Angiografía selectiva de coronaria izquierda, proyección craneal derecha (A) y proyección caudal derecha (B). Las flechas negras señalan una estenosis indeterminada proximal de arteria descendente anterior. C: Resultado FFR de lesión visualizada en A y B.

presenta la relación entre el flujo real máximo que se logra en el vaso a través de la estenosis en relación con el flujo máximo posible si no existiera dicha estenosis. Se considera a una estenosis como funcionalmente significativa cuando implica una caída  $\geq 20\%$  (FFR  $\leq 0,80$ ), por lo que existiría un beneficio en tratarla, siendo seguro no revascularizar con un FFR  $> 0,80$ .

La angioplastia guiada por FFR se utiliza habitualmente en la enfermedad coronaria estable, donde se ha demostrado su beneficio en varios estudios al reducir eventos adversos mayores. En contexto agudo, su uso puede estar limitado por la presencia de disfunción microvascular y la dificultad para conseguir hiperemia en el territorio comprometido. Aun así, en el infarto agudo de miocardio sin elevación del segmento ST (IAMseST), las decisiones de manejo terapéutico guiado por FFR proporcionan utilidad adicional a la interpretación visual de las lesiones coronarias y reduce la tasa de revascularización coronaria.

El objetivo de presentar el siguiente caso es demostrar la utilidad práctica de utilizar la fisiología coronaria en la resolución de casos clínicos problema.

### Caso clínico

Sexo masculino, 58 años, hipertenso, dislipémico y obeso. Presentó infarto agudo de miocardio (IAM) en 2003 y 2013, revascularizado mediante angioplastia coronaria percutánea (ATC) con implante de stent liberador de fármacos sobre arteria descendente anterior (ADA) tercio medio, ramo intermediario y tercio distal de arteria coronaria derecha (ACD). En 2017, ataque cerebrovascular (ACV) sin secuelas. En tratamiento con ácido acetilsalicílico (AAS) 325 mg/día, amlodipina 10 mg/día y atorvastatina 40 mg/día. Comienza hace seis meses con ángor de esfuerzo clase II, según la clasificación de la Canadian Cardiovascular Society.

Ingresa por ángor de reposo intenso, de cuatro horas de duración, acompañado de síndrome neurovegetativo. Al momento de la consulta se realiza electrocardiograma (ECG) que evidencia ritmo sinusal de 70 cpm, onda P y segmento PR normales, QRS 80 ms, EEM  $-30^\circ$ , sin trastornos de la repolarización, QTc normal, y curva de troponinas positiva (TnT 60 pg/ml y 100 pg/ml, para un punto de corte de 2 pg/ml). Al examen físico, no presenta elementos de insuficiencia cardíaca ni otras alteraciones. Se realiza diagnóstico de IAMseST.

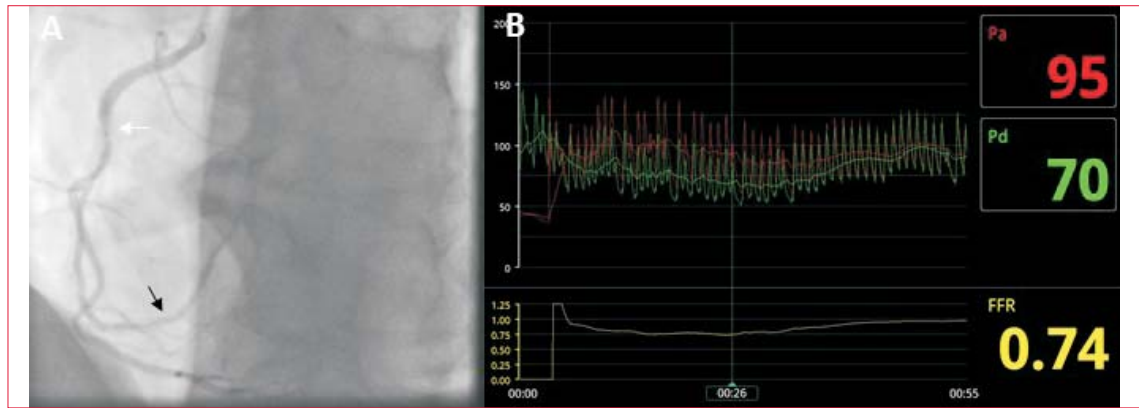
CACG de urgencia evidencia estenosis excéntrica moderada a severa en ADA proximal y resultado mantenido de ATC sobre tercio medio. El ramo intermediario presenta resultado mantenido de ATC previa. La ACD muestra estenosis moderada a nivel de tercio medio y reestenosis difusa en tercio distal que determina estenosis severa de 70% (figuras 1 A-B y 2 A).

Dada la presentación del paciente con síndrome coronario agudo (SCA) sin cambios electrocardiográficos que nos orienten al territorio isquémico responsable, y el hecho de que en la CACG se encontraron dos vasos que podrían explicar el cuadro clínico, se decidió evaluar la significancia hemodinámica de cada estenosis coronaria mediante FFR.

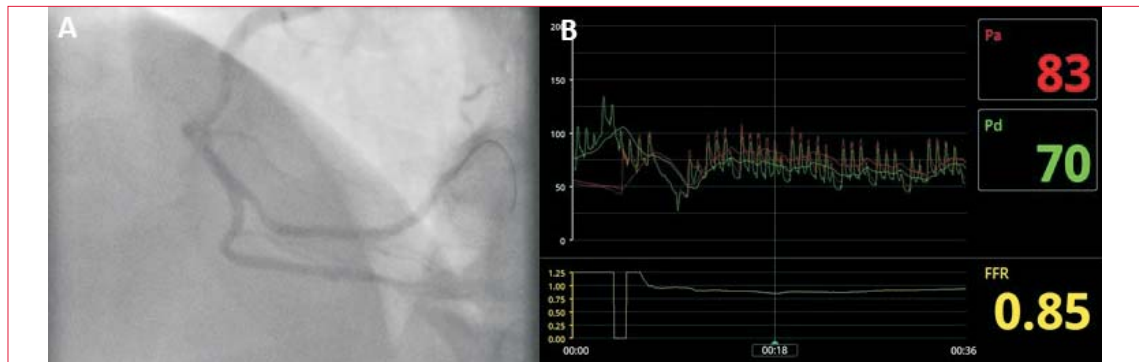
Se utilizó una guía de presión Aeris TM Agile Tip (St. Jude Medical). Se realizó hiperemia con adenosina intracoronaria en bolo 144  $\mu\text{g}$  (figuras 1, 2 y 3). Se interrogaron ambas lesiones, siendo el FFR para la estenosis sobre la ADA de 0,87, y para la estenosis sobre ACD de 0,74 (figuras 1 C y 2 B).

Con este resultado se realiza ATC de lesión de ACD con implante de un stent Xience Alpine (Abbott®) 2,5 x 28 mm liberador de everolimus, obteniendo buen resultado angiográfico con flujo TIMI III y buen flujo distal. La evaluación funcional pos-ATC evidencia una caída de presión no significativa (FFR 0,85) (figura 3, A-B).

Presentó buena evolución posterior bajo tratamiento completo de prevención secundaria.



**Figura 2.** A: angiografía selectiva de arteria coronaria derecha proyección craneal. Flecha blanca señala estenosis moderada tercio medio. La flecha negra señala reestenosis difusa que determina estenosis severa. B: Resultado FFR de lesión visualizada en A.



**Figura 3.** A: angiografía selectiva de arteria coronaria derecha en proyección craneal izquierda visualizando resultado posangioplastia. B: Resultado de FFR posangioplastia. La lesión moderada de tercio medio determina una caída de presión no significativa.

### Discusión

La ATC guiada por FFR es bien conocida en la enfermedad coronaria estable (ECE). El estudio FAME demostró superioridad en disminuir los eventos adversos de pacientes con ECE a los que se realizó ATC guiada por FFR, en comparación con ATC guiada solo por angiografía. Si bien la mayor evidencia se encuentra en guiar la revascularización por FFR en angina estable, en contexto de inestabilidad es reproducible. Otro estudio que analizó el subgrupo de pacientes del FAME con angina inestable o IAMseST, demostró que no presentaron diferencias con respecto a pacientes con ECE en cuanto al efecto del uso del FFR, por lo que la ATC guiada por FFR asoció reducciones del riesgo de eventos adversos mayores en ambos subgrupos<sup>(3)</sup>.

La ATC guiada por FFR en pacientes con enfermedad multivaso determina un descenso significativo de eventos adversos mayores hasta los dos años de seguimiento. Esto puede explicarse, al menos en parte, por un menor número de stent implantados, y, por consiguiente, un menor riesgo de complicaciones relacionadas al mismo.

Se ha demostrado que existe una discordancia importante entre la estimación visual de una estenosis y la severidad funcional medida por FFR. Esto se debe a que la severidad funcional de una lesión no solo depende de la reducción del área de la luz, sino de otros aspectos como localización, presencia de secuela, extensión del territorio y estado de la microcirculación.

Una lesión proximal de un vaso importante como la ADA, podría ser funcionalmente significativa a pesar de que angiográficamente sea moderada, debido a la gran cantidad de miocardio que perfunde. En el caso presentado, la lesión proximal de ADA fue angiográficamente moderada a severa, difícil de catalogar por su excentricidad, y el FFR permitió clasificarla funcionalmente como “no significativa”.

Por otra parte, un porcentaje de estenosis angiográficamente severas no se correlacionan con estenosis funcionalmente significativas. Particularmente en el caso presentado, si bien la reestenosis era angiográficamente significativa, se trata de un vaso de mediano calibre en su sector distal que irriga un territorio miocárdico pequeño, lo cual podría haber implicado que no fuera funcionalmente signifi-

ficativa. Sin embargo, el FFR determinó la necesidad de tratar dicha estenosis.

Es probable que de no contarse con la posibilidad de realizar FFR, se hubiera optado por realizar ATC de ADA, o de ambas lesiones, o incluso se hubiese considerado la posibilidad de cirugía de revascularización miocárdica por la edad del paciente y el buen lecho distal de la ADA. Por lo tanto, la revascularización guiada por fisiología determinó un cambio en la conducta terapéutica sólidamente fundamentado. Se ha demostrado que en pacientes con IAMseST el manejo guiado por fisiología determina una menor necesidad de revascularización. Algunos estudios que analizaron FFR y tomografía computada de emisión monofotónica, en contexto de angina inestable o IAMseST, informaron que el enfoque guiado por FFR reduce

costos de tratamiento sin aumento en las tasas de eventos clínicos a un año.

Así, la utilidad del FFR en la toma de decisiones ha sido demostrada en múltiples escenarios clínicos, incluyendo el SCA, sin prolongar significativamente el tiempo del estudio ni los costos.

### Conclusiones

La revascularización miocárdica guiada por fisiología demostró utilidad en este caso de IAMseST permitiendo un tratamiento más conservador (el tratamiento de solo una de las estenosis problema) en relación con la práctica habitual (guiada por angiografía) que hubiera resultado en el tratamiento de ambas estenosis. Se realizó un procedimiento más sencillo y se cumplió el objetivo de tratar la isquemia.

Dres. Victoria Briano, Juan Albistur, Rafael Mila

Centro Cardiovascular Universitario, Hospital de Clínicas. Montevideo, Uruguay.

Correspondencia: Dra. Victoria Briano. Correo electrónico: victoria.brox02@gmail.com

Los autores declaran no tener conflictos de intereses.

Recibido Jul 11, 2020; aceptado Set 7, 2020

**Victoria Briano**, <https://orcid.org/0000-0001-8212-7715>

**Juan Albistur**, <https://orcid.org/0000-0002-0282-5263>

**Rafael Mila**, <https://orcid.org/0000-0003-1607-471X>

Este artículo fue aceptado para su publicación por: Editor jefe Dr. Gerardo Soca.

### Bibliografía

1. **Pijls NH, de Bruyne B, Peels K, van der Voort PH, Bonnier HJRM, Bartunek J, et al.** Measurement of fractional flow reserve to assess the functional severity of coronary-artery stenoses. *N Engl J Med.* 1996;334(26):1703-8. doi: 10.1056/NEJM1996062733 42604
2. **Puymirat É, Muller O, Sharif F, Dupouy P, Cuisset T, de Bruyne B, et al.** Fractional flow reserve: concepts, applications and use in France in 2010. *Arch Cardiovasc Dis.* 2010;103(11-12):615-22. doi: 10.1016/j.acvd.2010.10.006
3. **Sels J-WEM, Tonino PAL, Siebert U, Fearon WF, Van't Veer M, De Bruyne B, et al.** Fractional flow reserve in unstable angina and non-ST-segment elevation myocardial infarction experience from the FAME (Fractional flow reserve versus Angiography for Multivessel Evaluation) study. *JACC Cardiovasc Interv.* 2011;4(11):1183-9. doi: 10.1016/j.jcin.2011.08.008
4. **De Bruyne B, Pijls NHJ, Kalesan B, Barbato E, Tonino PAL, Piroth Z, et al.** Fractional flow reserve-guided PCI versus medical therapy in stable coronary disease. *N Engl J Med.* 2012;367(11):991-1001. doi: 10.1056/NEJMoa1205361
5. **van Nunen LX, Zimmermann FM, Tonino PAL, Barbato E, Baumbach A, Engstrøm T, et al.** Fractional flow reserve versus angiography for guidance of PCI in patients with multivessel coronary artery disease (FAME): 5-year follow-up of a randomised controlled trial. *Lancet.* 2015;386(10006):1853-60. doi: 10.1016/S0140-6736(15)00057-4
6. **Tonino PAL, Fearon WF, De Bruyne B, Oldroyd KG, Leesar MA, Ver Lee PN, et al.** Angiographic versus functional severity of coronary artery stenoses in the FAME study fractional flow reserve versus angiography in multivessel evaluation. *J Am Coll Cardiol.* 2010;55(25):2816-21. doi: 10.1016/j.jacc.2009.11.096
7. **Layland J, Oldroyd KG, Curzen N, Sood A, Balachandran K, Das R, et al.** Fractional flow reserve vs. angiography in guiding management to optimize outcomes in non-ST-segment elevation myocardial infarction: the British Heart Foundation FAMOUS- NSTEMI randomized trial. *Eur Heart J.* 2015;36(2): 100-11. doi: 10.1093/eurheartj/ehu338
8. **Leesar MA, Abdul-Baki T, Akkus NI, Sharma A, Kannan T, Bolli R.** Use of fractional flow reserve versus stress perfusion scintigraphy after unstable angina. Effect on duration of hospitalization, cost, procedural characteristics, and clinical outcome. *J Am College Cardiol.* 2003;41(7):1115-21. doi: 10.1016/s0735-1097(03)00057-3