



EMC en Cardiología  
SUC 2023  
SEMINARIO TALLER

# Síncope

Mecanismos, riesgo  
y abordaje terapéutico

**Casos Clínicos**





## SEMINARIO TALLER

### Síncope: mecanismos, riesgo y abordaje terapéutico

**Sábado 29 de julio de 2023**

Horario: de 08:30 a 13:50

NH MONTEVIDEO COLUMBIA, Sala Misiones

Rbla. Gran Bretaña 473

**PRESENCIAL & ONLINE**

#### **ORGANIZA**

Comisión de EMC de la SUC

#### **Coordinadores**

Dra. Valentina Agorrody

Dr. Joaquín Vázquez

#### **Conferencistas**

Dr. Zuly Cortellezzi

Dr. Diego Freire

Dr. Gabriel Vanerio

#### **Panelistas**

Dr. Zuly Cortellezzi

Dr. Diego Freire

Dr. Álvaro Rivara

Dra. María Noel Robaina

Dr. Gabriel Vanerio

#### **Moderadores**

Dra. Eugenia González

Dra. Camila Gurascier

Dra. Manuela Laporte

Dr. Santiago López

Dra. Alejandra Milans

Dra. Jessica Olivera

Dra. Virginia Peyre

Dr. Germán Vázquez

## CASOS CLÍNICOS

### Caso clínico 1

Sexo masculino, 25 años. Trabaja en la construcción.

AP: cardiopatía congénita que desconoce cuál, con cirugía en la infancia.

AEA: historia de episodios de pérdida de conocimiento en la última semana, por lo menos 3 episodios, concomitantemente refiere cansancio.

EA: consulta por episodio de pérdida de conocimiento tras encontrarse de pie en su domicilio, que se acompaña de movimientos anormales de los 4 miembros y cianosis bucal presenciados por familiar.

Recuperación rápida, sin sopor.

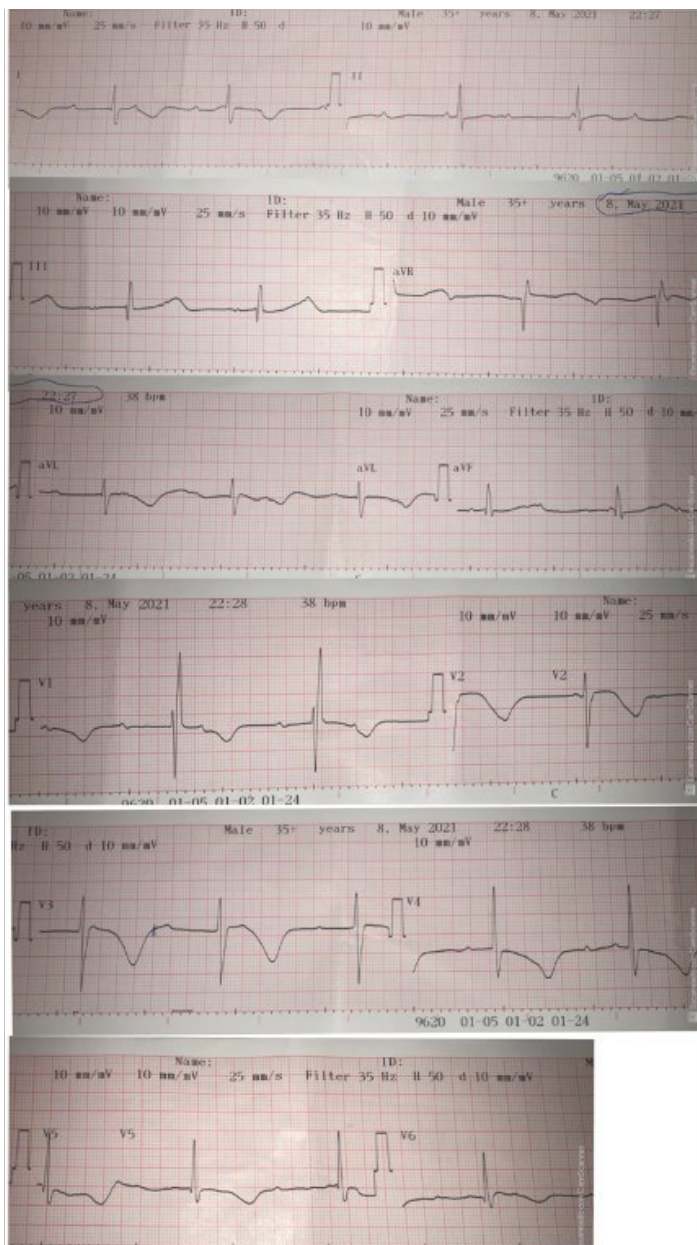
Consulta en policlínica barrial.

Examen físico: bien orientado en tiempo y espacio, bien hidratado y perfundido. PA 140/80 mmHg. CV:

RR 45 cpm, ruidos normofonéticos, sin soplos. No IY no RHY. No edemas de miembros inferiores. PP:

MAV presente bilateral. SNC: Pares creanceanos sp. Fuerzas conservadas simétricas bilateralmente.

Resto normal.



**1. ¿Luego de la evaluación inicial, qué mecanismo considera el más probable?**

- a) Síncope cardiogénico obstructivo en paciente portador de cardiopatía congénita
- b) Síncope por taquicardia ventricular polimórfica
- c) Síncope neuromediado y BAV vagal en paciente joven con episodios reiterados
- d) Convulsión a valorar con neurología

**2. ¿Qué elementos considera que son de riesgo para eventos cardiovasculares mayores?**

- a) Cardiopatía congénita
- b) Bloqueo auriculoventricular de segundo grado tipo Mobitz 1
- c) Intervalo QT largo
- d) Ausencia de soplos

**3. En cuanto al manejo inicial en esta situación:**

- a) Considera que requiere traslado e ingreso hospitalario para realizar tomografía de cráneo a la brevedad, que aporte sobre el mecanismo de la pérdida de conocimiento
- b) Como el mecanismo sincopal ya ocurrió y se encuentra estable, no requiere en este momento monitorización
- c) Importa conocer la lista de fármacos que recibe el paciente
- d) Considerar sedación y MP externo

Se traslada a hospital terciario, manteniendo hemodinamia y trastornos del ritmo incambiados.

**4. En cuanto al manejo hospitalario de este paciente:**

- a) La analítica sanguínea importa para determinar trastornos del medio interno que puedan contribuir a la situación clínica y sean corregibles
- b) Administración de sulfato de magnesio iv y estimulación ventricular transitoria
- c) Administración de inotrópicos como dobutamina para aumento de la FC
- d) Solicita CACG dado que sospecha TV Polimórfica

**5. En cuanto a la evaluación y tratamiento definitivos:**

- a) Son necesarios registradores de ritmo como HOLTER de 24 h o más prolongados para determinar mecanismos
- b) Es necesaria la revaloración de la cardiopatía con ecocardiograma transtorácico
- c) Está indicada la estimulación cardíaca para mejorar el pronóstico
- d) Indicaría un estudio electrofisiológico para conocer sitio de bloqueo y si se logran desencadenar arritmias ventriculares



## Caso clínico 2

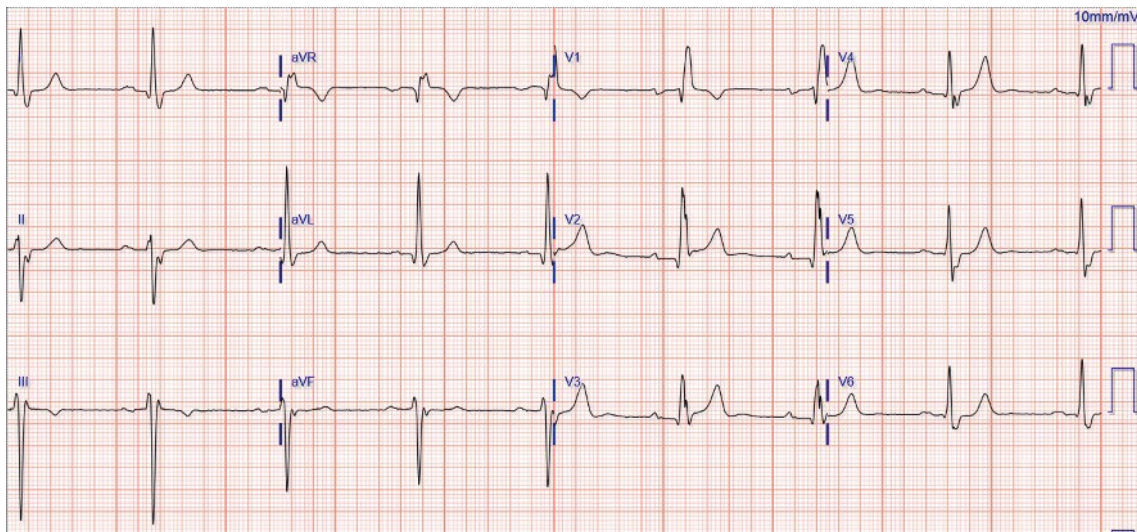
Sexo masculino, 78 años. Autoválido, vive con esposa.

AP: cirugía de revascularización miocárdica hace 10 años. FEVI 48%. Cumple tratamiento médico de prevención secundaria con losartán, atenolol, AAS, atorvastatina.

EA: en control de policlínica refiere un episodio de pérdida transitoria del conocimiento hace dos semanas, en reposo mientras miraba la televisión. Se encontraba en ayunas para sólidos y con escasa ingesta hídrica. Desde entonces se encuentra asintomático.

Examen físico: lúcido, eupneico, apirético. P y M: normocoloreadas. Bien hidratado. CV: RR 70 cpm, R1 conservado, soplo sistólico eyectivo en foco aórtico, irradia a cuello, mesosistólico, R2 presente.

Prueba de hipotensión ortostática: caída de la PAS de 100 mmHg a 90 mmHg a los 3'.



### 1. Sobre la valoración clínica inicial:

- La prueba de hipotensión al ortostatismo es positiva, por lo que el primer paso terapéutico implicaría suspensión de fármacos antihipertensivos, además de educación de hábitos higiénico-dietéticos
- El soplo y desencadenante del síncope orientan a un mecanismo obstructivo (probablemente por estenosis aórtica)
- El ECG muestra características que se podrían asociar a síncope por BAV paroxístico
- Le realizaría masaje del seno carotídeo monitorizado para reproducir síntomas

### 2. ¿Qué elementos de riesgo de eventos cardiovasculares mayores tiene?

- Antecedente de cardiopatía isquémica
- El evento se presenta estando sentado
- Encontrarse en ayuno prolongado al momento del síncope
- Primer episodio a los 78 años

### 3. Sobre la evaluación paraclínica no invasiva en este caso:

- Indicaría HOLTER de 24 h para pesquisar episodios de BAV o taquiarritmias
- Es necesario un ecocardiograma para revalorar la presencia y severidad de cardiopatías
- La mesa basculante es el estudio inicial para aportar datos de interés adicionales en este caso
- No se requieren estudios adicionales previo al implante de un marcapasos

**Se realiza ETT:** FEVI 45%, alteraciones sectoriales en la cara anterior con aquinesia ánteroseptal y anterior medio y apical, válvula aórtica calcificada con área 1,2 cm<sup>2</sup> y gradiente medio de 25 mmHg, determinando estenosis moderada.

**4. Sobre el manejo y evaluación adicional del paciente:**

- a) Considera necesario el ingreso hospitalario para definir estudios y tratamiento debido a su elevado riesgo
- b) El estudio electrofisiológico podría tener un rol para definir el tipo de dispositivo a implantarse
- c) Indicaría un registrador de eventos implantable para conocer el ritmo cuando suceda el próximo evento
- d) El uso de antiarrítmicos previene el riesgo de eventos

### Caso clínico 3

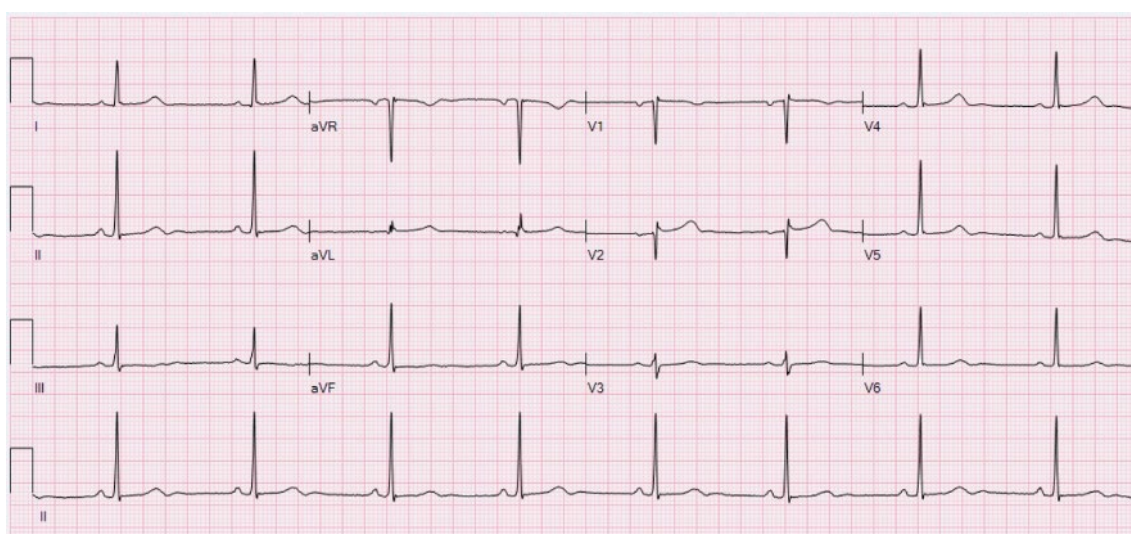
Sexo femenino, 29 años. Estudiante de psicología.

AE: sin antecedentes personales a destacar. Deportista amateur.

AEA: refiere episodios recurrentes de náuseas y mareos que se acompañan de pérdida transitoria del conocimiento desde la adolescencia.

EA: consulta en UEM por nuevo episodio de pérdida de conocimiento precedido de epigastralgia, de menos de 5 minutos de duración luego de jugar, sin dificultades, un partido de fútbol. Testigos refieren palidez cutáneo mucosa concomitante y sudoración. Sufre traumatismo de tórax en la caída y se mantiene con cansancio luego de la recuperación.

Examen físico: lúcida, eupneica, apirética. Palidez cutánea, diaforesis. Hemoglucoest 70 mg/dl. CV: RR 50 cpm, R1 y R2 normales, sin soplos. No IY, no RHY, no edema de MMII. PA 80/ 60 mmHg. PP: MAV presente bilateral, no estertores. Resto normal.



#### 1. Luego de la evaluación inicial, ¿qué elementos orientan al mecanismo?

- Dado que ocurre realizando actividad física es importante descartar la presencia de miocardiopatía hipertrófica
- Es escaso el aporte del ECG en los jóvenes y rara vez se observan elementos que orienten a un mecanismo
- El hecho de que el síncope sea recurrente y desde edades tempranas orienta a un mecanismo neuromediado
- Presenta un patrón de Brugada

#### 2. Sobre el riesgo de eventos cardiovasculares mayores y las implicancias para el abordaje de este caso:

- Los síncope neuromediados son infrecuentes y no revisten implicancias en el pronóstico vital de los pacientes, si bien pueden afectar enormemente la calidad de vida
- El pronóstico es bueno, no es necesario realizar ningún estudio adicional
- No es necesario el ingreso hospitalario, puede estudiarse adecuadamente de manera ambulatoria
- Se trata de un síncope de alto riesgo por lo que se sugiere el traslado a puerta de emergencia

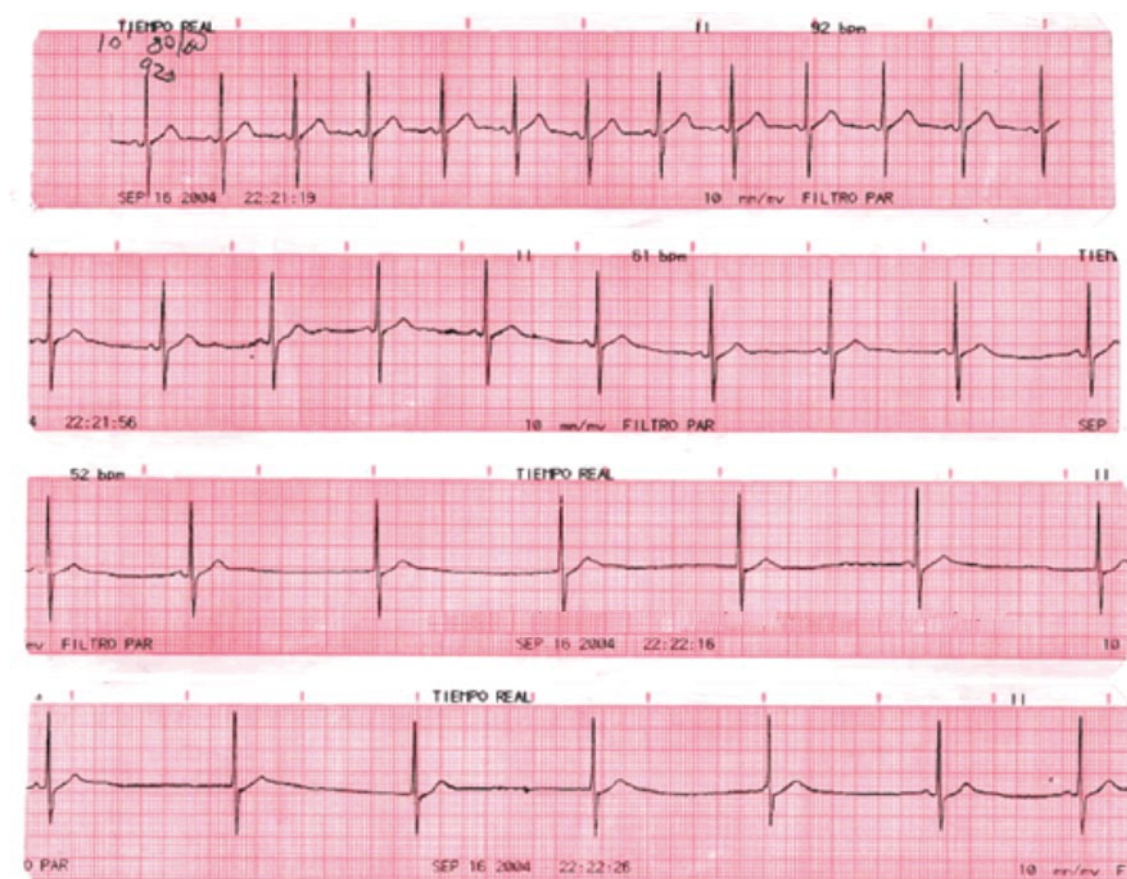
Se realiza ETT que no presenta elementos patológicos a destacar.



**HOLTER** de 24 horas que evidencia predominio de bradicardia sinusal con frecuencia promedio de 55 cpm, 40 cpm de frecuencia mínima durante la noche, y frecuencia máxima de 160 cpm realizando actividad física. Sin pausas significativas. Se evidencian tanto durante el día como la noche episodios de BAV 2º tipo Mobitz I. Sin ESV ni EV de grado significativo. Sin síntomas durante el estudio.

### 3. Sobre los estudios paraclínicos en este caso:

- Sería apropiado conocer el comportamiento presor mediante monitoreo ambulatorio de la presión arterial (MAPA)
- El bloqueo AV registrado en el HOLTER cambia la estratificación de riesgo inicial
- El test de Tilt puede ayudar a conocer los mecanismos implicados en este grupo de pacientes, sobre todo si se logra reproducir la sintomatología
- El siguiente paso para la orientación diagnóstica será la búsqueda de enfermedades disautónomas



Se decide realizar **Test de mesa basculante** en el que se adjunta el siguiente ECG tras 8 minutos de ortostatismo a 70°. Se constata en ese momento mareos y náuseas sin presentar pérdida de conocimiento. Se acompaña de caída de la PA de 20 mmHg.

### 4. ¿Cómo interpreta el resultado del estudio? ¿Cómo continuaría el tratamiento?

- Suspensión del entrenamiento e inicio de midodrina
- Implante de marcapasos de coordinación
- Medidas preventivas como ingesta hídrica y dieta normosódica
- Reconocimiento de los síntomas y maniobras para abortar el episodio

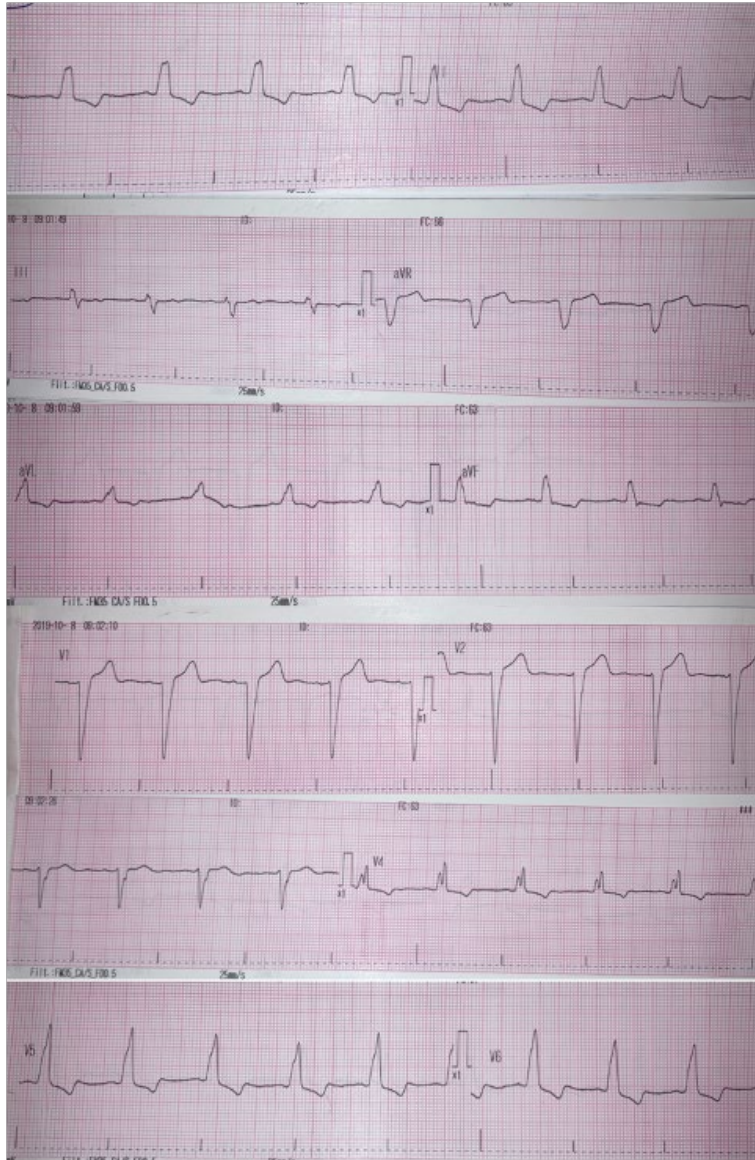


#### Caso clínico 4

Sexo femenino, 54 años. Ama de casa. Buena clase funcional, sana.

EA: consulta en emergencia por sus propios medios por episodio de pérdida de conocimiento súbito mientras se encontraba jugando con su nieta, sin pródromos, de dos minutos de duración, con recuperación espontánea completa y asintomática desde entonces. En emergencia se mantiene hemodinámicamente estable, con buena perfusión.

Examen físico CV: choque de punta palpable y desplazado. RR 60 cpm, ruidos normofonéticos, sin soplos. No IY, no RHY. No edemas de MMII. Resto del examen físico normal.



#### 1. ¿Qué elementos de riesgo identifica de la evaluación inicial?

- Bloqueo completo de rama derecha en el ECG
- Ausencia de pródromos
- Presencia de choque de punta desplazado
- Trastornos de la repolarización compatibles con isquemia

**2. ¿Cuáles son los mecanismos probables de síncope en esta paciente?**

- a) Síncope neuromediado
- b) Síncope por BAV paroxístico
- c) Síncope por TVMS
- d) Arritmia ventricular en contexto de SCA

**3. ¿Cómo continuaría la evaluación del paciente?**

- a) Ingreso hospitalario y ecocardiograma en búsqueda de cardiopatía estructural
- b) Ingreso hospitalario para paraclínica sanguínea, ecocardiograma, Test de Tilt y CACG
- c) Continúa estudio del paciente de manera ambulatoria
- d) CACG de urgencia y continuar según resultado

**ETT:** hipertrofia ventricular excéntrica, dilatación ventricular severa, insuficiencia mitral secundaria moderada. Hipokinésia difusa con FEVI de 32%. VD normofuncionante.

**3. ¿Cómo continuaría la evaluación?**

- a) Solicitaría HOLTER de 24 h y eventualmente registrador de eventos prolongado (implantable o no)
- b) Solicitaría resonancia cardíaca
- c) Es necesario continuar la exploración con estudio electrofisiológico para determinar el mecanismo concreto dado las implicancias terapéuticas
- d) Realizaría CACG para estudio de su cardiopatía de base

**4. ¿Qué tratamiento realizaría?**

- a) Inicia tratamiento médico óptimo para insuficiencia cardíaca; tras tres meses del mismo, de no mejorar la función sistólica, considera el implante de un marcapasos
- b) La educación en el reconocimiento de síntomas y maneras de evitar la caída de la presión sistémica, como el cruzamiento de piernas y hand grip, son fundamentales
- c) Está indicado únicamente el implante de un marcapasos resincronizador
- d) Está indicado el implante de un cardiodesfibrilador con resincronizador

## Caso clínico 5

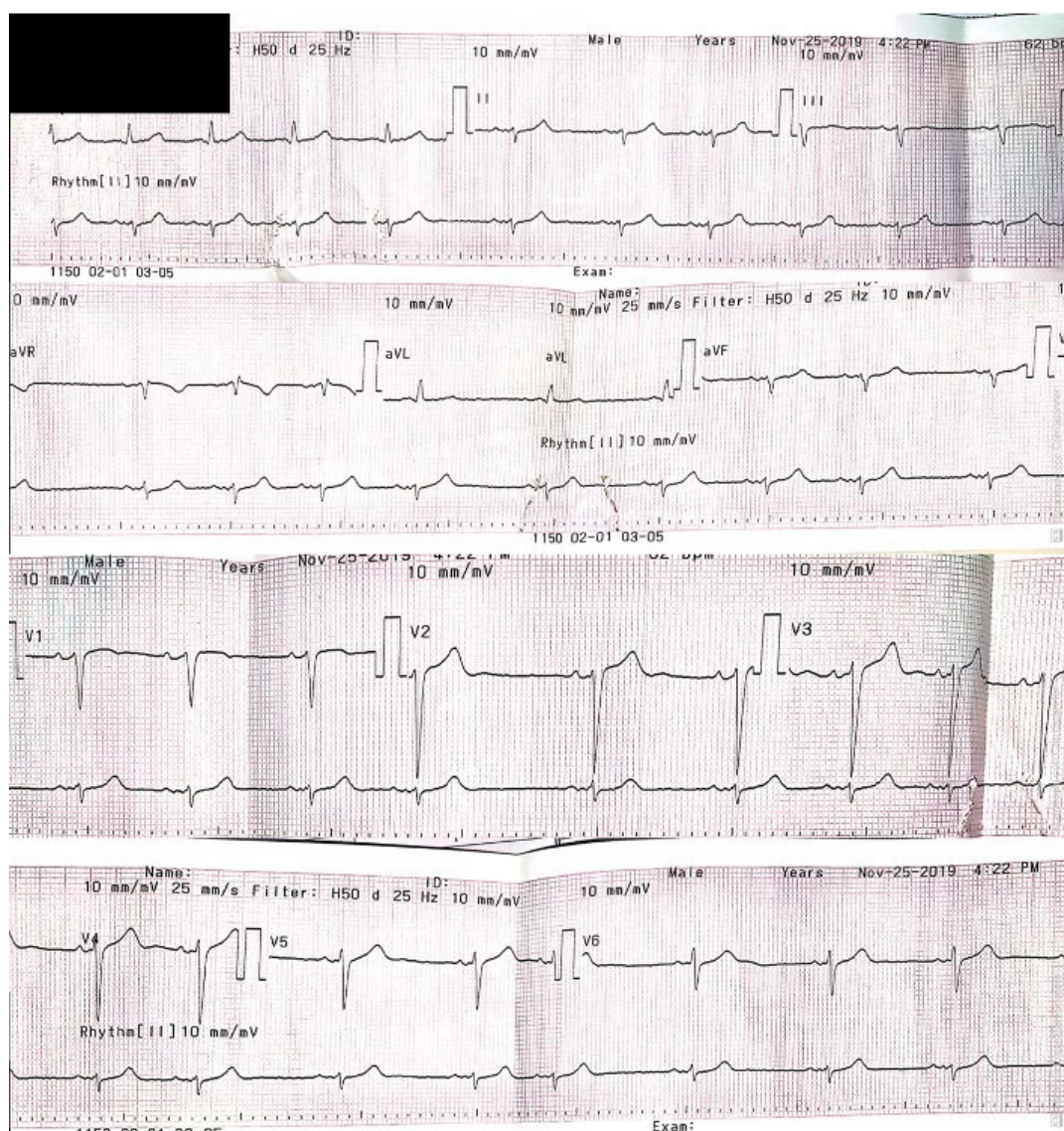
Sexo femenino, 78 años. FRCV: HTA, DMNIR.

AP: cardiopatía isquémica con cirugía de revascularización miocárdica hace 10 años, FEVI 45%.

Tratamiento médico irregular, actualmente con AAS, atorvastatina y losartán.

EA: consulta en policlínica por episodios de palpitaciones rápidas y mareos breves, que ocurren en los últimos meses. En una ocasión refiere pérdida de conocimiento mientras se encontraba en fila de supermercado, precedido por mareos y palpitaciones, con control de esfínteres conservado y recuperación total. Niega otros síntomas.

Examen Físico: lúcida, eupneica, apirética. P y M normocoloreadas, bien hidratada y perfundida. CV: RR 80 cpm con ectopía, ruidos normofonéticos, no IY, no RHY, no edemas de MMII. Pulsos periféricos presentes bilaterales. PA 140/80 mmHg. PP: MAV presente bilateral, sin estertores. Resto normal.



### 1. ¿Qué características destacaría de la evaluación inicial?

- El hemibloqueo anterior izquierdo es el único elemento para destacar de un ECG por lo demás normal
- Se debe siempre reparar en el antecedente de enfermedad coronaria cuando uno evalúa un paciente con síncope



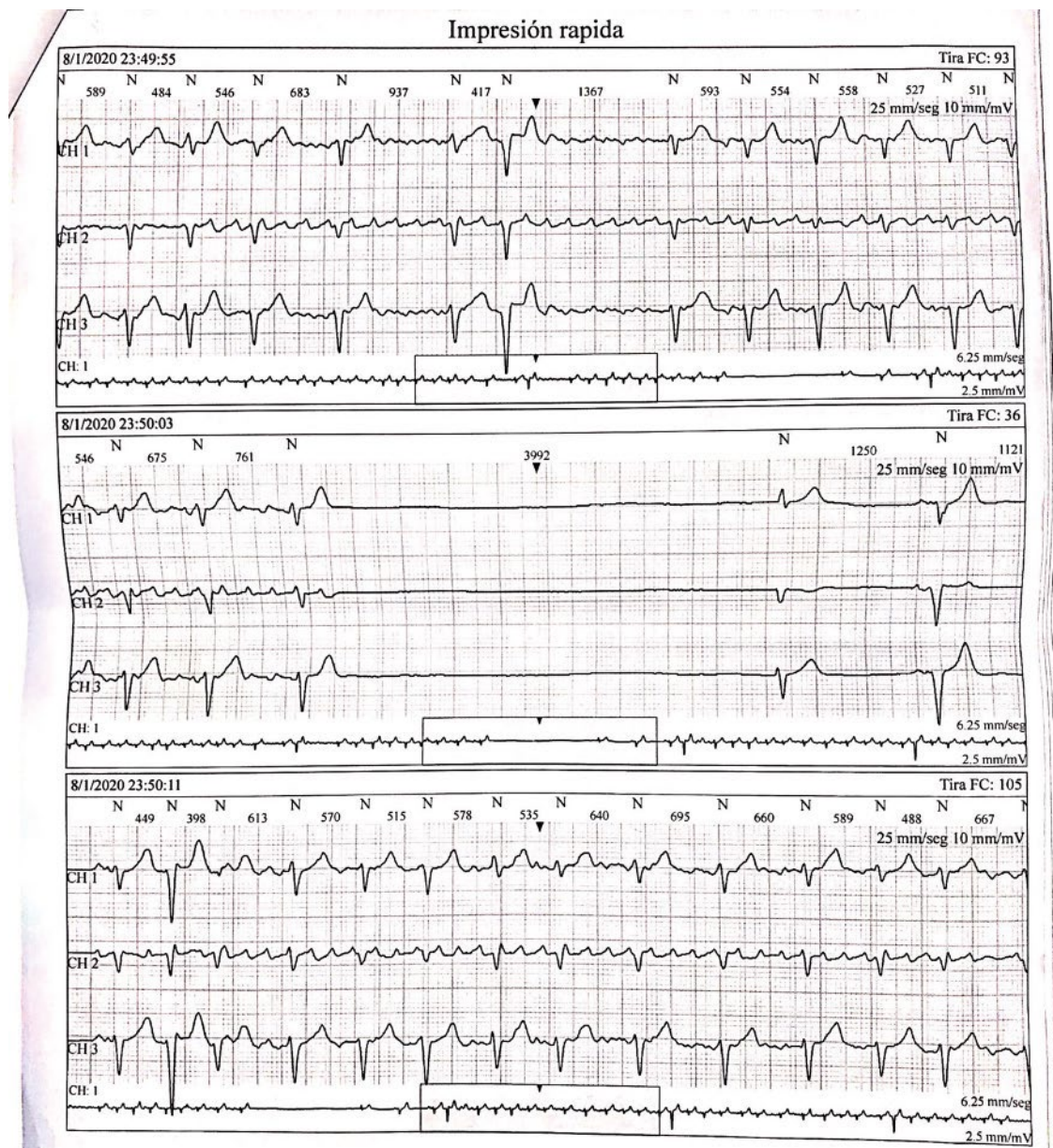
- c) La presencia de palpitations previo al síncope orienta a arritmias involucradas en el mecanismo
- d) La terapia farmacológica suele interrogarse, pero rara vez aporta al diagnóstico y manejo

**2. ¿Cuáles piensa que pueden ser los mecanismos implicados más probables?**

- a) Taquicardia ventricular
- b) Síncope neuromediado
- c) Síndrome taquicardia – bradicardia
- d) BAV paroxístico

**3. ¿Cómo continuará la evaluación de este paciente?**

- a) Ecocardiograma transtorácico, paraclínica sanguínea con perfil tiroideo
- b) Holter
- c) Prueba ergométrica, Test de mesa basculante
- d) Estudio funcional para detección de isquemia





Junto con este registro HOLTER refiere mareos y cansancio coincidentes.

**3. ¿Cómo se denomina el fenómeno observado en el registro y qué traduce?**

---

---

---

**4. Sobre el tratamiento y seguimiento en este paciente:**

- a) A pesar de que presente taquicardia se debe evitar el uso de fármacos que bradicarden aún más a la paciente por riesgo de pausas más prolongadas
- b) Dado que no presentó síncope cuando se registraron estas pausas el implante de un marcapaso no está indicado, solicitaría un registrador más prolongado
- c) Requiere tratamiento betabloqueante por sus reiteradas taquicardias, aunque esto implique el implante de un marcapasos
- d) La anticoagulación esta contraindicada por el elevado riesgo de caídas

## EVALUACIÓN

---

### PREGUNTA 1

---

**Sobre la valoración clínica inicial del paciente con pérdida de conocimiento, señale la opción correcta:**

- a) Las pérdidas de conocimiento provocadas por convulsiones son más frecuentes que el síncope
- b) Es sugestivo de síncope arrítmico que el mismo ocurra en posición supina
- c) Las troponinas cardíacas están indicadas para conocer si se trata de un síncope cardíaco
- d) La historia previa de episodios reiterados de similares características es un elemento que orienta a etiologías de mal pronóstico

### PREGUNTA 2

---

**En cuanto a la evaluación inicial del síncope, señale la opción correcta:**

- a) La convulsión generalizada, la hipoglicemia y el AIT del sector posterior son posibles mecanismos de síncope
- b) La presencia de bloqueo de rama izquierda sugiere síncope arrítmico
- c) Debe evaluarse la hipotensión ortostática en todo paciente con pérdida transitoria de conocimiento sin cardiopatía estructural
- d) Debe ingresar todo paciente que sufre traumatismo importante durante un síncope

### PREGUNTA 3

---

**En el síncope es criterio de alto riesgo de eventos, señale la opción correcta:**

- a) Secuela de infarto en el ECG
- b) Traumatismo de cráneo
- c) Ausencia de pródromos
- d) PR largo en el ECG

### PREGUNTA 4

---

**¿Cuál de estos es un elemento de riesgo electrocardiográfico?, señale la opción correcta:**

- a) Bloqueo AV 2º tipo Mobitz I
- b) Presencia de bloqueo de rama derecha
- c) Fibrilación auricular a 60 cpm
- d) Intervalo QT de 500 ms

### PREGUNTA 5

---

**Sobre el síncope neuromediado, señale la opción correcta:**

- a) Es el tipo de síncope más infrecuente
- b) El cambio de hábito dietético, ingesta hídrica tiene poco que ofrecer a estos pacientes
- c) Los síntomas son súbitos e impredecibles
- d) La midodrina es un agonista de los receptores alfa periféricos que genera vasoconstricción

---

**PREGUNTA 6**

---

**En cuanto a los posibles mecanismos que explican los síncope, señale la opción correcta:**

- a) La inhibición cardíaca generada por aumento del tono vagal puede generar bloqueo auriculo ventricular completo
- b) La disfunción sino auricular es un trastorno severo que implica siempre el implante de un marcapasos
- c) Los pacientes con enfermedades disautonómicas rara vez presentan síncope
- d) El síncope reflejo tiene un comportamiento puramente vasodepresor o puramente cardio inhibitorio (bradicardizante)

---

**PREGUNTA 7**

---

**Sobre los registros de eventos, señale la opción correcta:**

- a) Es necesario realizar HOLTER de 24 h a todo paciente tras un síncope en el que se sospeche una arritmia involucrada
- b) De estar indicado, el tipo de registrador de eventos a utilizar se considerará según la frecuencia de los síntomas
- c) El ECG de superficie basal es ineficaz para predecir eventos futuros
- d) La documentación de arritmias es necesaria para indicar el implante de un desfibrilador

---

**PREGUNTA 8**

---

**Paciente de 45 años, sexo femenino, que ingresa por episodio sincopal sin pródromos y presenta en el ECG un ritmo sinusal con bloqueo AV de primer grado y bloqueo completo de rama derecha con QRS de 130 ms. El Ecocardiograma muestra FEVI de 30%. Señale la opción correcta:**

- a) Esta indicado el implante de un marcapasos resincronizador
- b) Esta indicado realizar un Holter y actuar según los hallazgos
- c) Se beneficia del implante de un cardiodesfibrilador
- d) Es necesaria la realización de un estudio electrofisiológico para definir la conducta

---

**PREGUNTA 9**

---

**Es indicación de implante de registrador de eventos, señale la opción correcta:**

- a) Síncope y bloqueo bifascicular sin cardiopatía estructural y EEF normal
- b) Síncope situacional en paciente joven que ocurre dos o tres veces en el año
- c) Síncope en paciente con cicatriz de infarto y FEVI 45%
- d) Síncope recurrente en paciente con MCH y score de alto riesgo

---

**PREGUNTA 10**

---

**Es indicación de implante de marcapasos definitivo, señale la opción correcta:**

- a) Paciente de 35 años síncope y test de tilt positivo a predominio cardioinhibitorio
- b) Paciente de 75 años, fibrilación auricular rápida y síncope luego de tratamiento con fármacos controladores de frecuencia
- c) Paciente de 80 años con TNR y síncope en el que se plantea síndrome taquicardia bradicardia
- d) Paciente de 65 años con cardiopatía isquémica que ingresa por síncope y se realiza un ecocardiograma que informa FEVI de 25%.



**Sociedad Uruguaya de Cardiología**

Av. Garibaldi 2593 - C.P. 11600

Montevideo, Uruguay

Teléfono: (0598) 2480 65 67 - 2487 25 65

Whatsapp: +598 92 684 779

suc@adinet.com.uy - [www.suc.org.uy](http://www.suc.org.uy)