

Diagnóstico diferencial de miocardiopatía hipertrófica vs cardiopatía amiloidótica, rol de tecnología “mapping” en resonancia magnética.

Lucía Florio ¹; Virginia Beneditto ¹; Natalia Huart ¹; Sergio Burguez ¹

1 - Resonancia Magnética Cardíaca, COMECA.

Introducción

La resonancia magnética cardíaca (RMC) es una técnica multiparamétrica emergente que mediante la evaluación de morfología, motilidad, función, perfusión y mapeos de tiempos de relajación, permite la caracterización tisular y aporta al diagnóstico etiológico en presencia de fenocopias. Para eso utiliza diferentes secuencias destacando el valor del realce tardío de gadolinio. El uso de mapeo de T1 y T2, que ofrecen información cuantitativa, permite calcular el volumen de espacio extracelular (VEC) y avanzar en la caracterización tisular con o sin uso de gadolinio.

Objetivo

Comparar variables obtenidas por RMC, destacando valores de mapeo T1 y T2 y VEC en sujetos con miocardiopatía hipertrófica (MH) vs cardiopatía amiloidótica (CA).

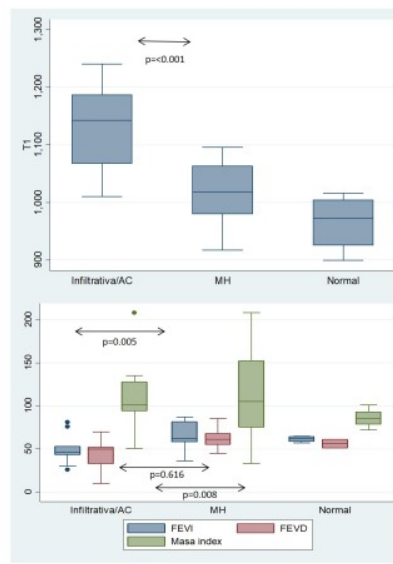
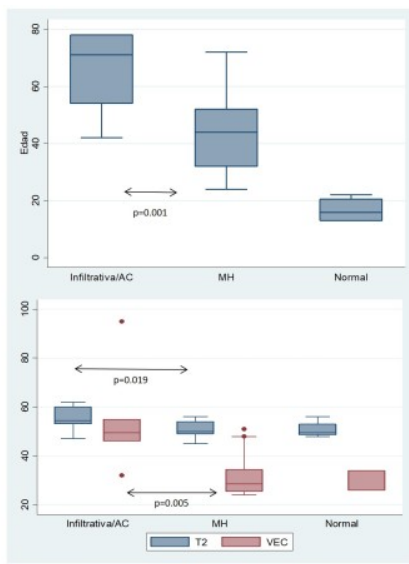
Método

Diseño corte transversal, recolección retrospectiva de datos. Trabajo elaborado respetando recomendaciones en investigación clínica (Declaración de Helsinki de la Asociación Médica Mundial y enmienda del año 2000). Se registraron el total de RMC realizadas entre 13/11/2020 al 13/02/2023 en resonador General Electric 1.5 Tesla Signa Voyager. Se seleccionaron estudios con diagnóstico de MH, miocardiopatía infiltrativa con diagnóstico confirmado de CA y se utilizó el grupo de estudios normales como control. Los valores cuantitativos se expresan en mediana e intervalo intercuartilo (IIC), los cualitativos en frecuencia absoluta (FA) y relativa (FR). Se utilizaron test de Kruskal-Wallis, Mann-Whitney y test exacto de Fisher para comparación entre grupos.

Resultados

De un total de 113 estudios se identificaron 4 normales, 9 CA y 13 MH, las características basales y resultados comparativos se muestran en la tabla y en gráfico de cajas. Percentiles 10 y 90 en MH son de T1: 945 y 1073 msec y de VEC 25 y 48% y en CA: T1 1067 y 1240 msec y 46 y 95%.

Variable/Grupo	Normal n=4	CA n=9	MH n=13	p	p CA vs MH
Sexo Masculino (FA/FR)	4/1.0	7/0.8	0.8	1	0.68
Edad (años) mediana IIC	16 (13-20.5)	70 (54-78)	45.5 (42-62)	0.001	0.027
FEVI (%) mediana IIC	62 (58.5-64.5)	46 (43-53)	63 (60-81)	0.009	0.005
FEVD (%) mediana IIC	56 (51-61)	47.5 (30-51)	61 (55-66)	0.017	0.008
Masa indexada (gt/m ²) mediana IIC	85 (78-96)	96.0 (94-120)	107 (81-161)	0.345	0.616
T1 (msec) mediana IIC	972.5 (926-1004)	1151 (1131-1187)	1010 (996-1054)	<0.001	<0.001
T2 (msec) mediana IIC	49.5 (48.5-53)	55 (53-60)	50.5 (49.5-53)	0.049	0.019
VEC (%) Mediana IIC	26 (26-34)	50 (49-55)	29 (26-34)	0.011	0.005
Realce tardío (FA/FR)	0 / 0.0	9/1.0	13/1.0	<0.001	1.00
Derrame pericárdico (FA/FR)	0 / 0.0	5/0.56	0 / 0.0	0.002	0.005



Conclusiones

La MH y la CA presentan diferencias significativas en todas las variables analizadas menos la masa cardíaca indexada y presencia de realce tardío. Los valores de mapeo T1 y T2 y VEC difieren entre los grupos. Un valor de T1 nativo mayor a 1073 mseg y de VEC mayor a 48% es altamente sugestivo de CA. La CA muestra valores de T2 (edema) poco, pero significativamente superiores a la MH. Es limitación el bajo n y las diferencias significativas en edad entre grupos. Como perspectiva nos proponemos profundizar en el valor diagnóstico de T1 nativo ya que no requiere contraste con gadolinio para su obtención, y junto con el VEC ayudaría a identificar ambas cardiopatías en caso de realce tardío extenso y/o atípico.